Jahrbuch Endodontie 2018

Leseprobe

oemus

Editorial

3 Die Endodontie schreitet weiter voran
Prof. Dr. Christian Gernhardt, Prof. Dr. Matthias Hannig

Grundlagen

8 Behandlungskonzept des Generalisten: Eine Frage der Technik?
Dr. Andreas Simka

12 Die Qualität entscheidet über den Erfolg
Dr. Brigitte Zimmerli

17 Hygienemanagement – Aufbereitung von Endodontie-Instrumenten
Marija Krauß

20 Die digitale Volumentomografie in der Endodontie
Dr. Jürgen Wollner

23 Rechtsrahmen Endodontiebehandlung – ein Update
RA, FA MedR Norman Langhoff, LL.M.

Wurzelkanalaufbereitung

26 Taktil kluges Vorgehen mit Nickel-Titan-Feilen
Dr. Andreas Habash

30 Zähne mit besonderen Wurzelkanalanatomien
Karsten Troldner

37 C-förmige Wurzelkanäle – eine endodontische Herausforderung
Dr. med. dent. Dieter Deußen, M.Sc., M.Sc., M.Sc., M.Sc

40 Optische Vergrößerung in der Zahnmedizin – ein Standard?
Dr. med. dent. Tomas Lang, Dr. med. dent. Viet Nguyen

47 Revision – Die zweite Chance für den endodontisch behandelten Zahn
Karsten Troldner

50 Was ist neu in der Milchzahnendodontie?
Dr. Verena Bürkle

Komplikationsmanagement

54 Notfallmanagement in der Endodontie
Dr. med. dent. Dieter Deußen, M.Sc., M.Sc., M.Sc., M.Sc., Dr. Lisa Deußen, M.Sc

57 Strategien zur Behandlung komplexer Kanalsysteme
Dr. Bernard Bengs

60 Diagnostik und Therapie eines Dens invaginatus
Dr. Christoph Zirkel, Dr. Maike Jost

65 Pink Spot – Was nun?
Dr. Anne Jacobi

Marktübersichten

70 Endodontiemarkt 2018 – Wird alles einfacher?
Dr. med. dent. Tomas Lang

72 Anbieter und Produkte: Endodontiemarkt

74 Überinstrumentierung erfolgreich vermeiden
Dr. Jörg Weiler

75 Anbieter und Produkte: Endometriegeräte

81 Microdentistry bleibt im Fokus
Klaus-Jürgen Janik

82 Anbieter und Produkte: Mikroskope

86 Moderne Technologien für mehr Sicherheit
Alexandra Eberhardt

87 Anbieter und Produkte: Motoren und Winkelstücke

102 Eine neue Herangehensweise an endodontische NiTi-Instrumente
Dr. Adi Moran

103 Anbieter und Produkte: NiTi-Systeme

116 Ein Füllhorn an Möglichkeiten
Dr. Barbara Müller

117 Anbieter und Produkte: Wurzelkanalfüllungsmaterialien

129 Der Schwerpunkt liegt auf der Praxis
Christoph Linnert

130 Anbieter: Curriculum Endodontie

Anbieter von A bis Z

135 Produktinformationen von Herstellern

Fachgesellschaften

171 Vorstellung von endodontisch tätigen Fachgesellschaften

Autoren

Bengs, Dr. Bernard
Praxis Endodontie Berlin-Mitte
Voxstraße 1
10785 Berlin

Bürkle, Dr. Verena
Heinrich-Haubner-Straße 3
5020 Salzburg, Österreich

Deußen, Dr. med. dent. Dieter, M.Sc., M.Sc., M.Sc., M.Sc.
Deußen, Dr. Lisa, M.Sc.
Zahnärztliche Gemeinschaftspraxis
Aachener Straße 222
50931 Köln

Eberhardt, Alexandra
Dentsply Sirona Implants
DENTSPLY IH GmbH
De-Trey-Straße 1
78467 Konstanz

Gernhardt, Prof. Dr. Christian
Präsident der Deutschen Gesellschaft für Endodontologie und zahnärztliche Traumatologie e.V. (DGET)
Holbeinstraße 29, 04229 Leipzig

Habash, Dr. Andreas
Bürgermeister-Zimmermann-Straße 1
93413 Cham

Hannig, Prof. Dr. Matthias
Präsident der Deutschen Gesellschaft für Zahnerhaltung e.V. (DGZ)
Kirrberger Straße, Gebäude 73
66424 Homburg/Saar

Jacobi, Dr. Anne
Danziger Straße 40
71638 Ludwigsburg

Janik, Klaus-Jürgen
JADENT GmbH
Ulmer Straße 124
73431 Aalen

Jost, Dr. Maike
Dres. Hartmann, Zirkel und Kollegen
Gyrhofstraße 24, 50931 Köln

Krauß, Marija
Nördliches Feld 17
29358 Eicklingen

Lang, Dr. med. dent. Tomas
Sirius Endo
Zahnerhaltung durch Endodontie
Heisinger Straße 1, 45134 Essen

Langhoff, Norman, LL.M.
Rechtsanwalt,
Fachanwalt für Medizinrecht
Roever Broenner Susat Mazars
Rankestraße 21, 10789 Berlin

Linnert, Christoph
PRIMECON GmbH
Paulusstraße 1
40237 Düsseldorf

Moran, Dr. Adi
Kerr GmbH
Bismarckring 39
88400 Biberach an der Riß

Müller, Dr. Barbara
Coltène/Whaledent GmbH & Co. KG
Raiffeisenstraße 30, 89129 Langenau

Nguyen, Dr. med. dent. Viet
Sirius Endo
Zahnerhaltung durch Endodontie
Heisinger Straße 1, 45134 Essen

Simka, Dr. med. dent. Andreas
Lesserstraße 180
22049 Hamburg

Troldner, Karsten
ZAHNÄRZTEMG
Hennes-Weisweiler-Allee 8–12
41179 Mönchengladbach

Weiler, Jörg
Zahnarztpraxis Rodenkirchen
Dr. Gereon Josuweck & Dr. Jörg Weiler
Ringstraße 2b
50996 Köln

Wollner, Dr. Jürgen
Kornmarkt 8
90402 Nürnberg

Zimmerli, Dr. Brigitte
Präsidentin SSPRE
Bahnhofstr. 18a
3400 Burgdorf, Schweiz

Zirkel, Dr. Christoph
Dres. Hartmann, Zirkel und Kollegen
Gyrhofstraße 24
50931 Köln

Abweichungen von der Norm kommen im Bereich der Wurzelkanäle gar nicht einmal so selten vor. Das Erkennen dieser Abweichungen und deren Management bei Aufbereitung, Reinigung und Obturation sind essenziell für den Behandlungserfolg. So deutet beispielsweise ein im koronalen Wurzeldrittel des Zahnes röntgenologisch deutlich sichtbares Pulpenkavum, welches im weiteren Verlauf im mittleren und apikalen Bereich plötzlich nicht mehr nachzuverfolgen ist, auf eine Aufteilung in mehrere Kanäle mit eigenen Apizes hin.

Karsten Troldner
[Infos zum Autor]

Literatur

Zähne mit besonderen Wurzelkanalanatomien

Karsten Troldner

Prämolaren

Aus dem Studium sind den meisten Kollegen die klassischen, den allgemeinen Lehrbüchern der konservierenden Zahnheilkunde entsprechenden Konfigurationen der Wurzelkanäle für die jeweiligen Zähne bekannt. So fand der mb2-Kanal im Studium des Autors Anfang der 1990er-Jahre schlichtweg keine Erwähnung. Allerdings muss angemerkt werden, dass zu dieser Zeit in der Endodontologie in der Regel ohne optische Vergrößerungshilfen gearbeitet wurde. Daher müssen auch die Angaben zu Anzahl und Konfigurationen von Wurzelkanälen mit einer gewissen Vorsicht betrachtet werden, da die zugrunde liegenden Untersuchungen größtenteils bereits in den 1980er-Jahren durchgeführt wurden.

Patientenfall 1

Der 56-jährige Patient stellte sich mit einer defekten Kompositfüllung an Zahn 45 vor. Eine vor Behandlungsbeginn durchgeführte Sensibilitätsprobe verlief negativ, auch das mit rotierenden Instrumenten begonnene Entfernen der Kompositrestauration führte zu keinerlei Anzeichen einer Vitalität. Dem Patienten wurden der Sachverhalt und die daraus resultierende Notwendigkeit einer Wurzelkanalbehandlung erläutert. Nach Zustimmung erfolgte die Leitungsanästhesie an Zahn 45 mit Septanest 1 : 100.000 (Septodont) und wurde anschließend mit Kofferdam (Hu-Friedy) isoliert.
Danach erfolgten die komplette Entfernung der alten Füllung, die Kariesexkavation und die Darstellung des Pulpenkavums unter Sicht mit dem Dentalmikroskop M320 (Leica). Der Wurzelkanal wurde mit einer C-Pilot-Feile in Größe ISO 10 (VDW) kathederisiert und nach einer endometrischen Längenbestimmung mittels Endometriemodul des VDW.GOLD (VDW) die Röntgenmessaufnahme (Abb. 1) angefertigt. Diese zeigte deutlich eine Arbeitslänge in Höhe des röntgenologischen Apex sowie einen weiteren separaten, vermutlich bukkal liegenden Wurzelkanal, Typ V nach Vertucci.[1] Da das Zeitfenster für die Behandlung mittlerweile erschöpft war, wurde der bereits dargestellte Kanal mit einer RECIPROC®-Feile R25 (VDW) unter ständiger endometrischer Längenkontrolle aufbereitet, mit NaOCl 3 % und Zitronensäure 17 % bei passiver Ultraschallirrigation gereinigt, mit einer medikamentösen Einlage aus $Ca(OH)_2$ (AH Temp, Dentsply Sirona)

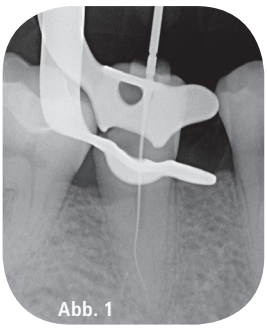
Abb. 1

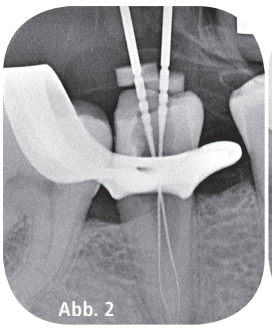
Abb. 2

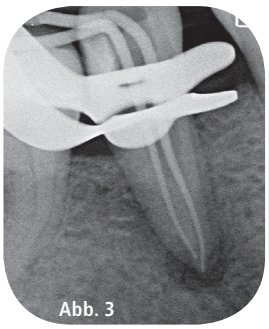
Abb. 3

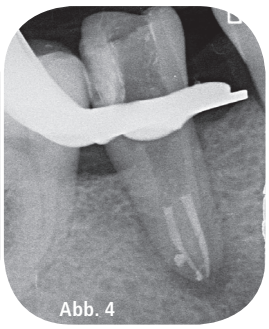
Abb. 4

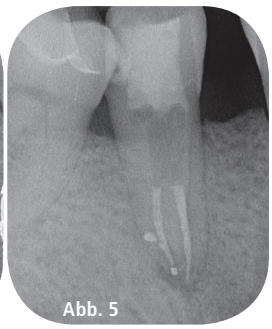
Abb. 5

versorgt und mit dem Kompositmaterial Mirafit Core (Hager und Werken) verschlossen. Hülsmann und Barthel[2] geben die Häufigkeit von zwei Kanälen im 2. unteren Prämolar mit 1–13 % an. Die Weiterbehandlung erfolgte erst vier Wochen später. Der Patient war beschwerdefrei geblieben. So wurde der Zahn anästhesiert, unter Kofferdam isoliert und der provisorische Verschluss entfernt. Unter Dentalmikroskop wurde vorsichtig mittels zu Trepanbohrern gekürzten Gates-Glidden-Bohrern (VDW) der koronale Kanalanteil erweitert, sodass der zweite bukkale Kanal sicht- und mit einem Micro-Opener ISO 10.02 (Dentsply Sirona) tastbar wurde. Anschließend wurde das koronale Pulpenkavum mit Ultraschallansätzen (ACTEON) und dem Ultraschallgenerator VDW.ULTRA (VDW) so weit nach bukkal erweitert, dass sich eine C-Pilot-Feile in ISO 10 ohne Vorbiegung in den Kanal einführen ließ. Nach endometrischer Längenbestimmung erfolgte die Röntgenmessaufnahme beider Kanäle (Abb. 2). Die Aufnahme zeigt zudem eine apikale Osteolyse, die bei Behandlungsbeginn vor vier Wochen noch nicht sichtbar war. Der bukkale Kanal wurde ebenfalls mit einer RECIPROC®-Feile R25 aufbereitet. Beide Kanäle wurden mit dem bekannten Spülprotokoll desinfiziert, mit AH Temp als medikamentöse Einlage versorgt und der Zahn mit Komposit verschlossen.

Der Patient stellte sich nach erneuten vier Wochen beschwerdefrei zur Wurzelfüllung vor. Nach lokaler Anästhesie, Isolierung unter Kofferdam, Entfernung der provisorischen Füllung und Desinfektion mit dem bekannten Spülprotokoll wurden nach erneuter endometrischer Überprüfung der Arbeitslänge die Mastercones aus niedrigschmelzendem Guttapercha mit Taper 0.4 (VDW) eingebracht und röntgenologisch kontrolliert (Abb. 3). Die apikale Osteolyse zeigte sich gegenüber der Rötgenaufnahme vier Wochen zuvor unverändert. Die Wurzelfüllung wurde mit dem BeeFill® 2in1 (VDW) in vertikaler Kompaktation durchgeführt (Abb. 4). Der linguale Kanal zeigt zudem einen weiteren, im Übergang zwischen mittlerem und apikalem Wurzelkanalabschnitt befindlichen lateralen Kanalausgang. Es erfolgte der Verschluss des Zahnes mit Komposit. Ein drei Monate später angefertigter Zahnfilm (Abb. 5) zeigte eine deutliche Verkleinerung der apikalen Läsion.

Patientenfall 2

Der 38-jährige Patient, der schon längere Zeit in unserer Praxis Patient war, hatte sich entschieden, die insuffiziente Inlaybrücke von Zahn 34 nach 37 erneuern zu lassen. Zahn 35 war bereits im jugendlichen Alter aus Platzmangel alio loco extrahiert worden, der Zahn 36 war nach der Extraktion nicht sofort ersetzt worden, sodass 37 nach mesial angulierte und die Lücke etwa eine Prämolarenbreite umfasste. Eine Implantatversorgung der Lücke kam für den Patienten nicht infrage, da aufgrund des schmalen Alveolarkammes zuerst ein Knochenaufbau nötig gewesen wäre. Als Neuversorgung wurde eine Zirkonbrücke geplant.

Nach lokaler Anästhesie wurde die Inlaybrücke entfernt. Außerdem wurde vor allem die Sekundärkaries an 34 mit Keramikrosenbohrern (Komet) beseitigt, welche durch das Aufbrechen des Zementfilmes (verursacht durch die Unterkiefertorsion) entstanden war. Dabei blieb nur die mesiale Randleiste erhalten, da unter dem OD-Inlay das Dentin bis zur Schmelzlamelle komplett kariös erweicht war, sodass das Pulpenkavum eröffnet wurde. Die koronale Pulpa wurde mit einem Langschaft-Hartmetall-Rosenbohrer (Komet) entfernt und der Zahn nach Blutstillung mit Teflonband und DuoTEMP (COLTENE) provisorisch verschlossen. Der Zahn wurde nun mit einem präendodontischen adhäsiven Aufbau aus Mirafit Core (Hager & Werken) kofferdamfähig gemacht. Im Anschluss wurde nach Isolierung unter Kofferdam lingual der Wurzelkanal sondiert, die Pulpa entfernt und nach endometrischer Längenbestimmung mit dem Endometriemodul des Endomotors VDW.GOLD RECIPROC® (VDW) die Röntgenmessaufnahme angefertigt (Abb. 6). Der Zahnfilm zeigte einen deutlichen s-förmigen Kanalverlauf im mittleren Wurzeldrittel sowie einen zweiten, nicht instrumentierten Kanal, Typ V nach Vertucci. Hülsmann und Bartels geben die Häufigkeit einer solchen Anatomie mit 23–26 % beim ersten unteren Prämolaren an.

Nach vorsichtiger Erweiterung des koronalen Kanalanteiles mit Langschaft-Rosenbohrern unter ständiger Sichtkontrolle mit dem Dentalmikroskop M320 (Leica) in bukkaler Richtung ließ sich auch der zweite Wurzelkanal darstellen, sondieren und kathederisieren. Die Arbeitslänge wurde endometrisch ermittelt und eine Messaufnahme beider Kanäle durchgeführt (Abb. 7). Im weiteren Behandlungsverlauf erfolgte die chemomechanische Aufbereitung mit der NiTi-Feile RECIPROC® R25 (VDW) und mit passiv ultraschallaktivierter Spülung durch NaOCl 3 % und Zitronensäure 17 %. Die medikamentöse Einlage wurde mit $Ca(OH)_2$-Paste

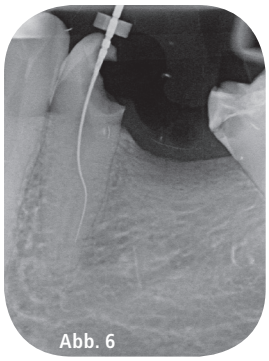
Abb. 6

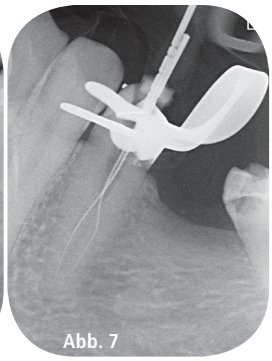
Abb. 7

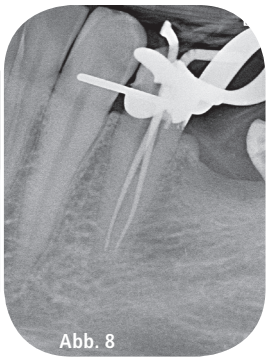
Abb. 8

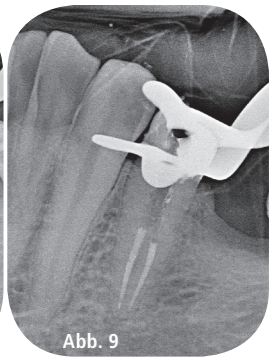
Abb. 9

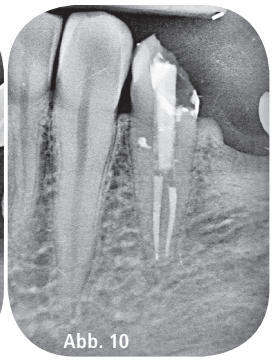
Abb. 10

AH Temp gelegt und die Kavität mit DuoTEMP (COLTENE) verschlossen.
Der Patient stellte sich zwei Wochen später zur geplanten Wurzelfüllung vor und gab an, keine weiteren Beschwerden gehabt zu haben. Nach Leitungsanästhesie mit Septanest 1 : 100.000 (Septodont) und Kofferdamisolierung wurden die Wurzelkanäle mit dem bekannten Spülprotokoll unter passiver Ultraschallirrigation gereinigt und, nach erneuter endometrischer Längenüberprüfung, die Mastercones mit Taper 0.4 angepasst (Abb. 8). Die Wurzelfüllung wurde in modifizierter Schildertechnik durchgeführt und röntgenologisch kontrolliert (Abb. 9). Da der Zahn 34 als Brückenpfeiler geplant war, wurde er mit einem durch Kürzung individuell angepassten silanisierten und silikatisierten Glasfaserstift DPC (Komet) stabilisiert und postendodontisch aufgebaut (Abb. 10).

Patientenfall 3

Der 24-jährige Patient befand sich zur Füllungstherapie im dritten Quadranten in der Partnerpraxis. Da bei Zahn 35 und 36 die Karies unter den alten Füllungen so tief war, dass sich bei beiden Zähnen die Eröffnung des Pulpenkavums nicht vermeiden ließ, wurde dort direkt die Wurzelkanalbehandlung eingeleitet. Während sich Zahn 36 problemlos bis hin zur Überinstrumentierung aufbereiten ließ, zeigte Zahn 35 neben dem instrumentierten Kanal zwei weitere Kanäle (Typ VIII nach Vertucci, Abb. 11). Hülsmann und Bartels geben die Häufigkeit einer solchen Kanalanatomie mit 0,5 % an, Baumann und Peters[3] mit unter 1 %.
Der Stammbehandler konnte nur den einen Kanal aufbereiten und versorgte diesen zusammen mit Zahn 36 mit Calxyl (OCO) und Cavit (3M ESPE) als provisorischen Verschluss.
Der Patient stellte sich zehn Tage später bei uns zur Weiterbehandlung vor und gab an, seit der Erstbehandlung permanente Beschwerden an Zahn 35 zu haben. Die Messaufnahme des Vorbehandlers wurde in das Röntgenprogramm DBSWIN (Dürr Dental) eingepflegt und die Distanz zwischen Okklusalfläche und Teilungsstelle der Kanäle digital auf ca. 13 mm gemessen, also im Übergang zwischen mittlerem und apikalem Wurzeldrittel. Diese tiefe Lage der Verzweigungen machte die Darstellung und Aufbereitung sehr schwierig.
Nach Leitungsanästhesie und Kofferdamisolierung wurde das Orificium vorsichtig mit durch Kürzung zu Trepanbohrern umfunktionierten Gates-Glidden-Bohrern (VDW) erweitert, bis die beiden bukkalen Kanäle mit vorgebogenen Micro-Openern (Dentsply Sirona) zu sondieren waren. Im Anschluss wurden vorgebogene Reamer in ISO 10 unter endometrischer Längenkontrolle in die Kanäle eingeführt und die Nadelmessaufnahme angefertigt (Abb. 12). Der linguale Kanal konfluiert im apikalen Bereich mit dem mesiobukkalen Kanal, sodass man von dem Vorliegen einer Kombination aus Typ III und Typ VIII nach Vertucci sprechen kann. Mit diamantierten Ultraschallspitzen (ACTEON) und dem Ultraschallgenerator VDW. ULTRA (VDW) wurde das Orificium so weit präpariert, dass sich maschinelle Feilen ohne Vorbiegung in die Kanäle einführen ließen. Der Gleitpfad wurde mit PathFiles .02 (Dentsply Sirona) etabliert und die Kanäle mit Twisted Files® (Sybron Endo) bis 30.06 aufbereitet und unter ständiger Spülung mit NaOCl 3 % und Zitronensäure 17 % gereinigt. Der Zahn wurde mit $Ca(OH)_2$ (AH Temp, Dentsply Sirona) als medikamentöse Einlage und DuoTEMP (COLTENE) als Verschluss versorgt.
Der Patient stellte sich vier Wochen später beschwerdefrei zur Wurzelfüllung vor. Nach Lokalanästhesie und Kofferdamisolierung wurden die Kanäle nach bekanntem Spülprotokoll abermals desinfiziert und nach erneuter endometrischer Längenkontrolle die Mastercones in 30.02 angepasst (Abb. 13). Die Wurzelfüllung wurde in modifizierter Schildertechnik durchgeführt (Abb. 14) und der Patient zur Weiterbehandlung zum Stammbehandler zurücküberwiesen. Bei der vier Wochen später beim Überweiser durchgeführten Wurzelfüllung an Zahn 36 zeigen sich weiterhin reizlose apikale Verhältnisse an Zahn 35 (Abb. 15).

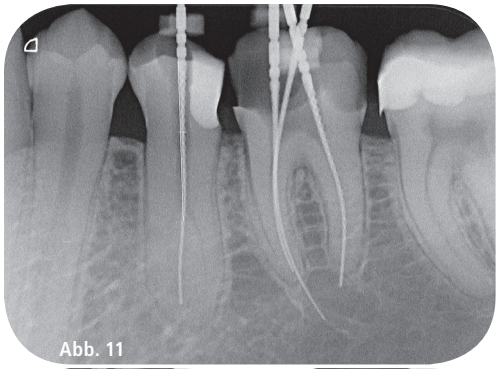
Abb. 11

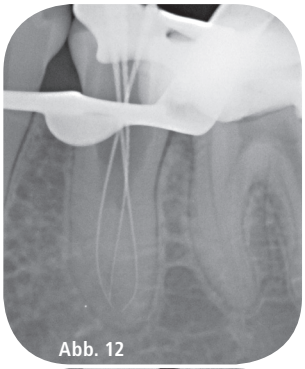
Abb. 12

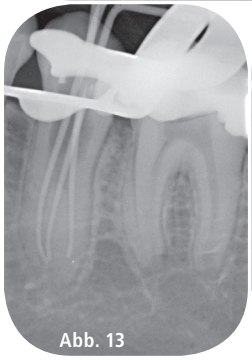
Abb. 13

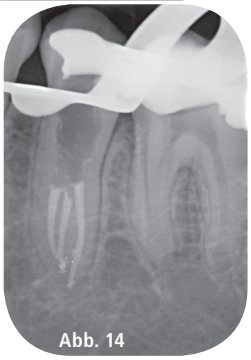
Abb. 14

Abb. 15

Patientenfall 4

Die 43-jährige Patientin stellte sich bei ihrem Hauszahnarzt mit Beschwerden an Zahn 14 und Zahn 17 vor. Beide Zähne reagierten bei der Sensibilitätsprobe positiv, auf Perkussion negativ. Die Zähne waren mit Goldinlays versorgt, welche beide mit Sekundärkaries unterminiert waren (Abb. 16). Unter lokaler Anästhesie wurden die Goldgussrestaurationen entfernt und die Karies exkaviert, dabei kam es zur Er-

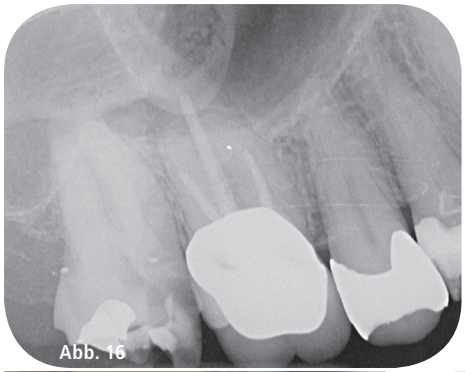
Abb. 16

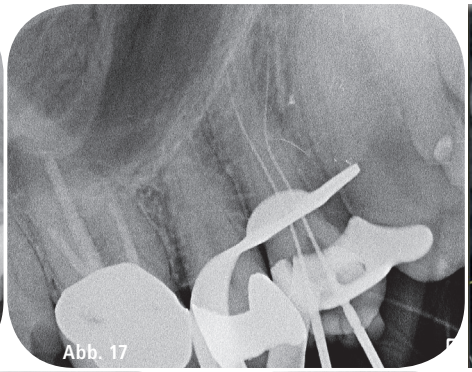
Abb. 17

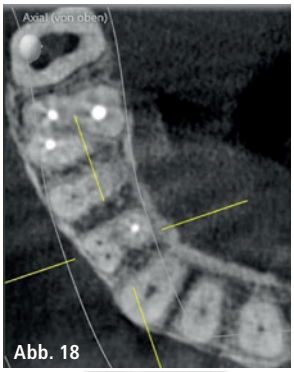

Abb. 18

Abb. 19

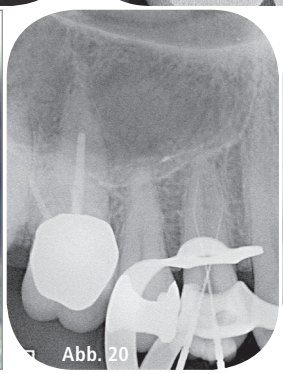
Abb. 20

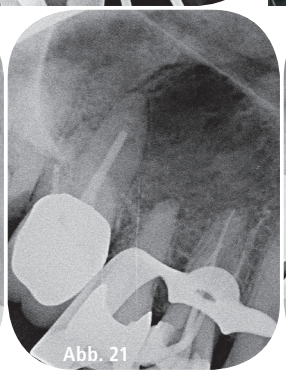
Abb. 21

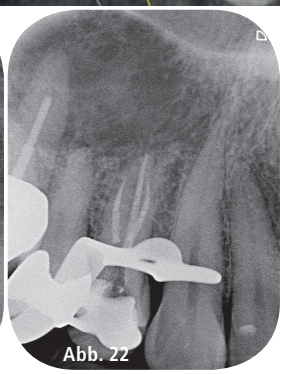
Abb. 22

öffnung des Pulpenkavums. Nach der Vitalexstirpation wurden die Wurzelkanäle mit Handinstrumenten aufbereitet, die Kanäle mit Calxyl (OCO) als medikamentöse Einlage versorgt und mit Cavit (3M ESPE) verschlossen. Zur Weiterbehandlung wurde die Patientin zu uns überwiesen.

Nach lokaler Infiltrationsanästhesie und Isolierung unter Kofferdam wurde der provisorische Verschluss entfernt und nach Spülung die Kanäle unter Dentalmikroskop M320 (Leica) endometrisch mit dem Endometriemodul des VDW.GOLD Motors (VDW) mit K-Feilen 10.02 katheterisiert und vermessen und die Röntgenmessaufnahme angefertigt. Das Röntgenbild zeigte eine deutliche Deviation des Instruments im bukkalen Kanal nach mesial (Abb. 17). Eine Via falsa, die vom Zahnfilm her naheliegend erschien, konnte durch die Endometrie ausgeschlossen werden. Die beiden Kanäle wurden mit RECIPROC®-Feilen R25 aufbereitet, nach Spülung mit NaOCl 3 % und Zitronensäure 17 % mit AH Temp (Dentsply Sirona) versorgt und die Kavität mit DuoTEMP (COLTENE) verschlossen. Um den unklaren Kanalverlauf in der bukkalen Wurzel abzuklären, wurde im Anschluss ein DVT angefertigt (Abb. 18). Hier zeigen sich neben dem bereits mit röntgenopaken $Ca(OH)_2$-gefüllten palatinalen Kanal die beiden bukkalen Kanäle. Hülsmann und Bartels geben die Häufigkeit einer solchen Konfiguration mit 1 % an.

Eine Woche später wurde der Zahn weiterbehandelt. Nach lokaler Betäubung und Kofferdamisolierung wurde das Provisorium entfernt und die Kanäle gespült. Der Eingang des bukkalen Kanals wurde dann unter Dentalmikroskop in mesiodistaler Richtung vorsichtig mit Langschaft-Rosenbohrern (Komet) erweitert, bis sich ein zweiter bukkaler Kanal mit einem Micro-Opener 08.04 (Dentsply Sirona) sondieren ließ (Abb. 19). Nach Katheterisierung und endometrischer Längenüberprüfung wurde eine Röntgenmessaufnahme aller drei Kanäle angefertigt (Abb. 20). Der dritte Kanal wurde ebenfalls aufbereitet, nach Reinigung mit bekanntem Spülprotokoll wurden die drei Kanäle mit $Ca(OH)_2$ als medikamentöse Einlage versorgt und der Zahn provisorisch verschlossen.

Weitere drei Wochen später stellte sich die Patientin beschwerdefrei zur Wurzelfüllung vor. Nach lokaler Betäubung, Kofferdamisolierung und intensiver passiver Ultraschallspülung mit NaOCl 3 % und Zitronensäure 17 % wurden die Mastercones angepasst (Abb. 21) und die Wurzelfüllung in vertikaler Kompaktation mit dem Beefill® 2in1 (VDW) durchgeführt (Abb. 22).

Molaren

Molaren stellen bei der Wurzelbehandlung nach wie vor eine besondere Herausforderung dar. Sie sind je nach Mundöffnung des Patienten schwer zugänglich, die Einsicht in das Kanalsystem ist ohne optische Vergrößerungshilfe und koaxiales Licht zumindest im Oberkiefer fast unmöglich und bieten gar nicht so selten eine ungeahnte Varianz von Kanalkonfigurationen. Beim ersten oberen Molaren wird mittlerweile selbst im Studentenkurs fast in jedem zweiten Zahn der mb2-Kanal gefunden.[3] Darüber hinaus haben jedoch vor allem die zweiten Molaren sowohl im Unterkiefer als auch im Oberkiefer häufig spezielle Kanalanatomien. Prinzipiell lassen sich solche komplexen Anatomien nur unter dem OPMI mit einem vorhersagbaren Ergebnis beherrschen, oft sind sogar moderne bildgebende Verfahren wie das DVT hilfreich.

Patientenfall 5

Die 35-jährige Patientin stellte sich bei uns im Notdienst mit starken Beschwerden an Zahn 47 vor. Der Zahn diente als distaler Brückenpfeiler der Brücke

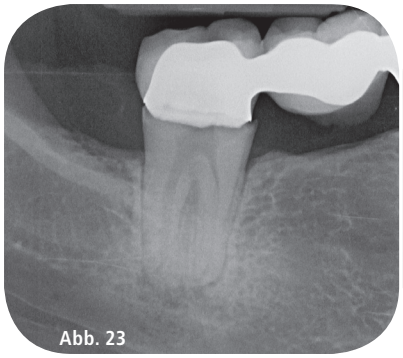
Abb. 23

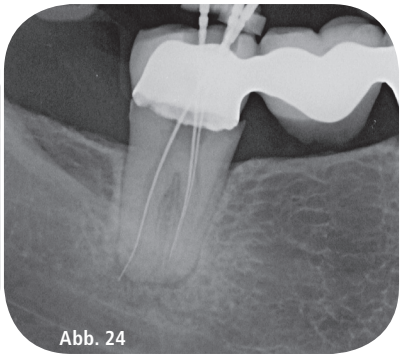
Abb. 24

von 45 auf 47. Die Krone an 47 war mesial und lingual stark durch Sekundärkaries unterminiert und bereits alio loco trepaniert (Abb. 23). Nach Angaben der Patientin war der Zahn bereits seit acht Wochen eröffnet und sie sei bereits drei Mal mit Beschwerden deswegen beim Notdienst gewesen. Nach lokaler Betäubung mit Septanest 1 : 100.000 (Septodent) erfolgte die Darstellung von zwei mesialen und einem distalen Wurzelkanal mit anschließender Röntgenmessaufnahme (Abb. 24) zur Überprüfung der vorläufigen Arbeitslänge. Im Anschluss erfolgte eine manuelle Aufbereitung sowie die Spülung mit NaOCl 3 % und Zitronensäure 18 %. Als medikamentöse Einlage wurde Ledermix (RIEMSER) eingebracht, um eine schnelle Beschwerdefreiheit zu erreichen.

Die Patientin entschied sich, die Weiterbehandlung bei uns durchführen zu lassen. Nach ausführlicher Aufklärung willigte sie ein, die Brücke distal von 45 abtrennen und den Zahn nach kompletter Exkavation mit einem präendodontischen Aufbau aus Mirafit Core (Hager & Werken) und einem Provisorium aus Luxatemp (DMG) versorgen zu lassen. Nach lokaler Betäubung mit Septanest 1 : 100.000 erfolgte die Isolierung unter Kofferdam (Hu-Friedy) und unter Dentalmikroskop Leica M320 (Leica) die endometrische Längenbestimmung mit dem Endometriemodul des VDW.GOLD Endomotors (VDW) der Arbeitslänge (Abb. 25). Im Anschluss wurden die Kanäle unter ständiger Spülung mit NaOCl 3 % maschinell mit RECIPROC®-Feilen R25 mesial und R40 distal aufbereitet. Nach intensiver, passiv aktivierter Spülung mit dem Ultraschallgenerator VDW.ULTRA (VDW) zeigte sich zwischen den beiden mesialen Kanaleingängen eine dunkle Einziehung, die sich mit dem MicroOpener 10.04 (Dentsply Sirona) sondieren ließ. Der „middle mesial canal" wurde mit einer C-Pilot Feile ISO 06 (VDW) katheterisiert und bis ISO 12,5 erweitert. Nach endometrischer Längenkontrolle erfolgte auch hier die maschinelle Aufbereitung. Es zeigte sich ein Konfluieren im apikalen Bereich mit dem bukkalen Kanal. Als medikamentöse Einlage wurde AH Temp (Dentsply Sirona) eingebracht, die Kavität mit DuoTEMP (COLTENE) verschlossen und das Provisorium eingesetzt.

Weitere zwei Wochen später stellte sich die Patientin beschwerdefrei zur Wurzelfüllung vor. Nach lokaler Betäubung mit Septanest 1 : 100.000 und Isolierung unter Kofferdam erfolgte eine passiv ultraschallaktivierte Spülung mit NaOCl 3 % und Zitronensäure 17 % und die erneute endometrische Kontrolle der Arbeitslängen. Es erfolgte die Röntgenkontrollaufnahme der Mastercones 25.02 (Abb. 26). Die drei getrennten Kanäle in der mesialen Wurzel sind hier deutlich sichtbar. Im Anschluss wurde die Wurzel in warmer vertikaler Kompaktion gefüllt (Abb. 27). Bei einer Kontrollaufnahme im Rahmen der prothetischen Versorgung 18 Monate später zeigte sich eine vollständige Ausheilung der apikalen Läsion (Abb. 28).

Patientenfall 6

Der 44-jährige Patient stellte sich in der Schmerzsprechstunde mit seit zwei Tagen persistierenden Beschwerden an dem mit einer Keramikteilkrone versehenen Zahn 47 vor. Der Patient gab an, auf dem Zahn nicht beißen zu können (Abb. 29). Die Untersuchung zeigte eine Perkussionsempfindlichkeit von okklusal, eine Druckdolenz vestibulär im apikalen Bereich sowie eine deutlich verzögerte Sensibilitätsprobe. Der Patient wurde ausführlich über den Sachverhalt aufgeklärt und willigte in eine Wurzelbehandlung ein. Es erfolgte die Entfernung pulpalen Gewebes. Aufgrund der nicht zu erreichenden notwendigen Anästhesietiefe wurde eine nicht vollständige Instrumentation durchgeführt und der Patient nach Spülung des Zahnes mit NaOCl und Zitronensäure, einer medikamentösen Einlage mit Ledermix (RIEMSER) und Verschluss mit Cavit (3M ESPE) zur Weiterbehandlung an uns überwiesen. Der Patient stellte sich vier Wochen später bei uns zur Weiterbehandlung vor und gab an, in dieser Zeit nie völlig beschwerdefrei gewesen zu sein. Der

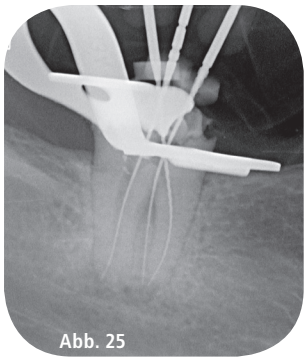
Abb. 25

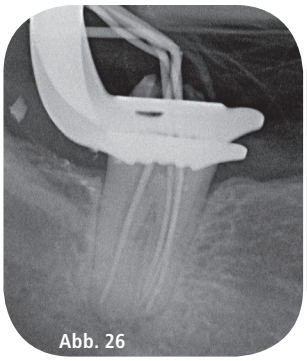
Abb. 26

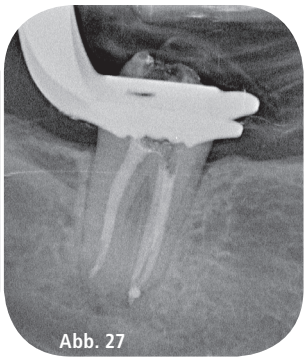
Abb. 27

Abb. 28

Abb. 29

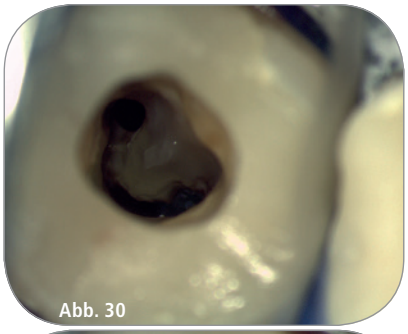
Abb. 30

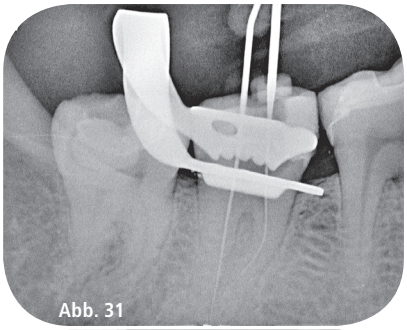
Abb. 31

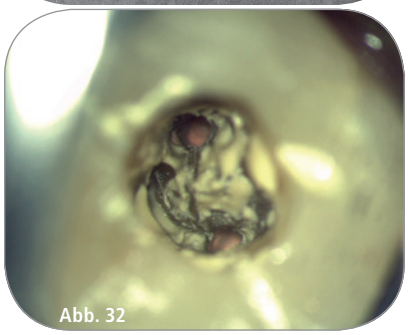
Abb. 32

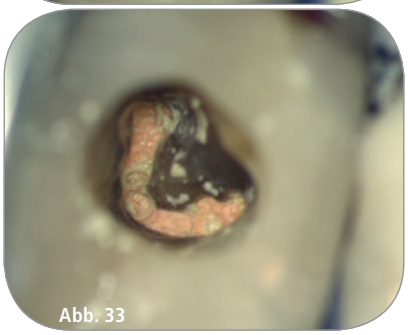
Abb. 33

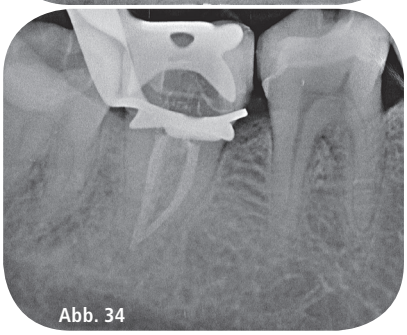
Abb. 34

Zahn wurde mit Septanest 1 : 100.000 anästhesiert und unter Kofferdam isoliert. Nach Entfernung des Provisoriums und intensiver ultraschallaktivierter Spülung zeigte sich bei der Inspektion unter Dentalmikroskop ein c-förmiges Pulpenkavum, wie es 1979 erstmals von Cooke und Cox[4] beschrieben wurde. Nach Präparation der Wände mit Ultraschallinstrumenten (ACTEON) ließen sich zwei Kanaleingänge deutlich darstellen (Abb. 30). Somit handelte es sich um einen Typ C3 nach Melton.[5]

Es erfolgte die endometrische Bestimmung der Arbeitslängen mit dem Endometriemodul des Endomotors VDW.GOLD mit röntgenologischer Überprüfung (Abb. 31). Die beiden Kanäle schienen zu konfluieren. Die weitere Aufbereitung erfolgte maschinell mit RECIPROC®-Feilen R25 unter ständiger Spülung mit NaOCl 5 %. Beim Einbringen der Ca(OH)-Paste AH Temp bestätigte sich der Verdacht der konfluierenden Kanäle, beim Befüllen des einen Kanals stieg auch im anderen Kanal zeitgleich der Pegel des AH Temp. Die Kavität wurde adhäsiv mit Mirafit Core (Hager & Werken) verschlossen.

Der Patient stellte sich 14 Tage später beschwerdefrei zur Wurzelfüllung vor. Nach lokaler Anästhesie und Isolierung unter Kofferdam wurden nach ultraschallaktivierter Spülung mit NaOCl 5 % und Zitronensäure 17 % und erneuter endometrischer Kontrolle der Arbeitslängen die Wurzelfüllung in vertikaler thermoplastischer Kompaktation durchgeführt. Hierbei wurden zuerst die Kanäle mit DownPack und Backfill obturiert (Abb. 32) und im Anschluss das c-förmige Pulpenkavum mit erwärmter Guttapercha aus dem BeeFill® 2in1 (VDW) gefüllt (Abb. 33). Nach abgeschlossener Wurzelfüllung (Abb. 34) wurde der Zahn mit Venus Bulk Fill und Venus Diamond (Heraeus Kulzer) adhäsiv verschlossen.

Im europäischen Raum wird die Inzidenz eines „C-Shape" mit 2,8 % bis 8 %,[6] in asiatischen Populationen hingegen je nach Untersuchung mit 31,5 % bis 52 % angegeben.

Patientenfall 7

Der 26-jährige Patient befand sich zur konservierenden Behandlung bei seiner Stammbehandlerin in der Partnerpraxis. Bei der Wurzelfüllungskontrollaufnahme von Zahn 26 zeigte sich an Zahn 27 eine deutlich sichtbare apikale Läsion (Abb. 35). Eine Sensibilitätsprobe war nicht eindeutig möglich, da Zahn 26 für die Behandlung anästhesiert war.

So erschien der Patient, durch berufliche Belastung verhindert, zur Behandlung von Zahn 27 erst elf Wochen später. Die Sensibilitätsprobe verlief dieses

Abb. 35

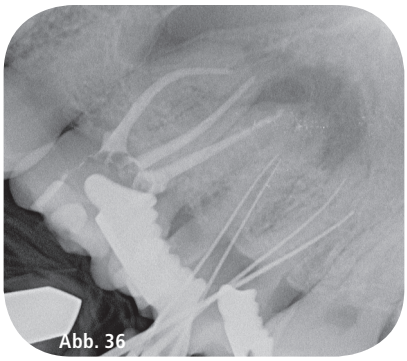
Abb. 36

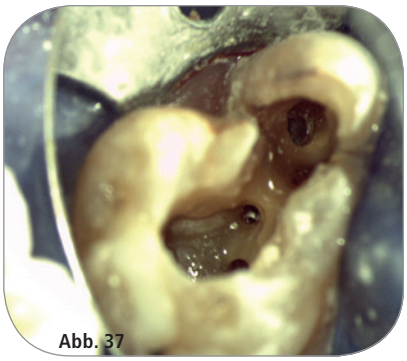
Abb. 37

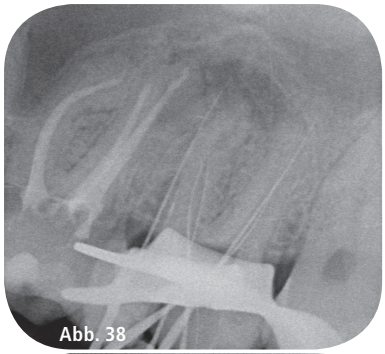
Abb. 38


Abb. 39

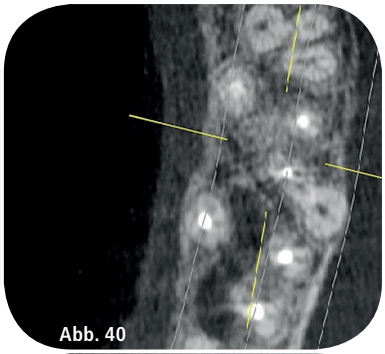
Abb. 40

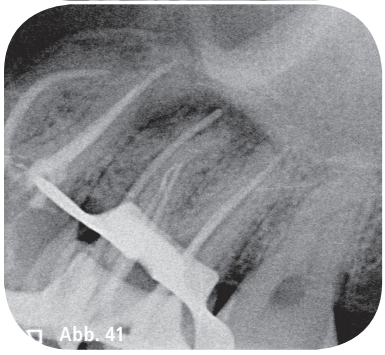
Abb. 41

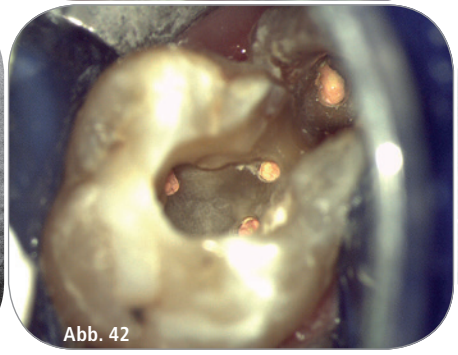
Abb. 42

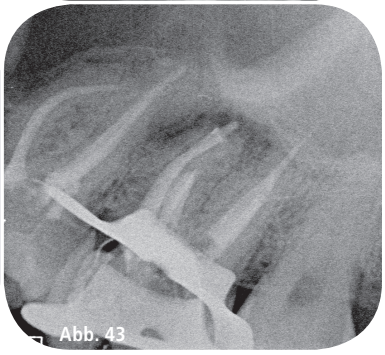
Abb. 43

Mal eindeutig negativ. Nach lokaler Anästhesie mit Septanest 1 : 100.000 wurde der Zahn unter Kofferdam (Hu-Friedy) isoliert und mit Diamantschleifinstrumenten (Komet) trepaniert, wobei sich bei Erreichen des Pulpenkavums Pus entleerte. Im Anschluss wurde die Röntgenmessaufnahme angefertigt (Abb. 36) und nach Spülung mit NaOCl der Zahn mit Calxyl (OCO) versorgt und adhäsiv verschlossen.

Der Patient wurde zur Weiterbehandlung an uns überwiesen. Als er sich bei uns vorstellte, klagte er noch immer über Beschwerden. Der Zahn wurde mit Septanest 1 : 100.000 anästhesiert und unter Kofferdam isoliert. Die Trepanationsöffnung wurde nach bukkal extendiert, wo sich ein akzessorischer Höcker befand. Nach Sondierung mit einem MicroOpener 10.04 (Dentsply Sirona) ließ sich unter dem Dentalmikroskop Leica M320 ein weiterer Kanal darstellen (Abb. 37). Nach sorgfältiger endometrischer Kontrolle mit dem Endometriemodul des Endomotors VDW.GOLD (VDW) wurde die Röntgenmessaufnahme der fünf Kanäle angefertigt (Abb. 38 und 39). Die fünf Kanäle wurden unter intensiver Spülung mit NaOCl 5 % maschinell mit RECIPROC®-Feilen (VDW) aufbereitet. Nach mit dem Ultraschallgenerator VDW.ULTRA (VDW) ultraschallaktivierter Spülung mit NaOCl 5 % und Zitronensäure 17 % wurde der Zahn mit einer medikamentösen Einlage mit AH Temp (Dentsply Sirona) versorgt und adhäsiv mit Mirafit Core (Hager & Werken) verschlossen. Hier zeigte sich, dass der unter dem bukkalen Höcker befindliche Kanal mit dem mb1-Kanal im apikalen Bereich konfluierte. Im Anschluss wurde noch ein DVT (Abb. 40), wo sich die komplizierte Kanalanatomie gut darstellt, angefertigt.

Nach fünf Wochen stellte sich der Patient beschwerdefrei zur Wurzelfüllung vor. Der Zahn wurde anästhesiert, unter Kofferdam isoliert, die Kanäle mit bekanntem Spülprotokoll desinfiziert, nach nochmaliger endometrischer Kontrolle die Mastercones angepasst und röntgenologisch kontrolliert (Abb. 41). Die Wurzelfüllung wurde thermoplastisch in der modifizierten Schilder-Technik mit dem BeeFill® 2in1 (VDW) durchgeführt (Abb. 42 und 43), wobei der palatinale Kanal nicht sichtbar unter dem palatinalen Höcker lag. Der Verschluss wurde adhäsiv durchgeführt und der Patient zur Stammbehandlerin zurücküberwiesen.

Fazit

Es zeigt sich, dass vermeintlich „einfache" Zähne wie beispielsweise untere Prämolaren völlig von den in Studium und Lehrbüchern vermittelten anatomischen Strukturen abweichen und den Behandler bei der endodontischen Therapie vor große Herausforderungen stellen. Somit wird ein vorhersagbares Ergebnis zumindest für den endodontisch weniger ambitionierten Generalisten sehr schwierig und bringt die Überlegung, solche komplexen Zähne an spezialisierte Kollegen zu überweisen.

Für den Behandlungserfolg bei solchen Zähnen ist neben Kenntnissen der Anatomie auch das Arbeiten unter Sicht essenziell. Bereits Prof. Syngcuk Kim von der University of Pennsylvania postulierte vor über 20 Jahren: „You can only treat what you can see." Somit ist der Einsatz eines Mikroskopes eine Conditio sine qua non. Unterstützend können sogar moderne bildgebende Verfahren wie das DVT sehr hilfreich sein.

Kontakt

Karsten Troldner
Tätigkeitsschwerpunkt
Endodontologie
ZAHNÄRZTEMG
Tel.: 02166 58888
troldner@zahnaerztemg.de
www.zahnaerztemg.de

In der Vergangenheit wurden endodontisch behandelte Zähne, die klinische oder radiologische Symptome eines Scheiterns dieser Therapie zeigten, in der Regel mit einer Wurzelspitzenresektion weiterbehandelt, wenn nicht sogar sofort die Extraktion mit späterer Weiterversorgung durch Implantat oder Brücke in Erwägung gezogen wurde. In den letzten 10 bis 15 Jahren ist jedoch ein zunehmender Paradigmenwechsel zu beobachten. Häufig wird mittlerweile eine Revisionsbehandlung der fehlgeschlagenen Wurzelbehandlung in Betracht gezogen und eine chirurgische Intervention nicht als Therapie der Wahl betrachtet. Anhand zweier klinischer Fälle soll das Vorgehen beispielhaft erläutert werden.

Karsten Troldner
[Infos zum Autor]

Revision – Die zweite Chance für den endodontisch behandelten Zahn

Karsten Troldner

Fall 1

Der 37-jährige männliche Patient stellte sich in unserer Partnerpraxis zur Durchführung einer konservierenden und prothetischen Therapie vor. Das OPG (Abb. 1) zeigte im Molaren- und Prämolarenbereich multiple übergroße Amalgamrestaurationen sowie teils insuffiziente VMK-Kronen. An Zahn 47 fiel neben einem insuffizienten Kronenrand distal eine unvollständige Wurzelfüllung mit apikaler Aufhellung an beiden unmittelbar benachbarten Wurzeln auf (Abb. 2). Nachdem der behandelnde Kollege mit dem Patienten die Möglichkeiten der Extraktion und Versorgung der Lücke mittels Brücke oder Einzelzahnimplantat oder der Option der endodontischen Revisionsbehandlung besprochen hatte, entschied sich der Patient für den Zahnerhalt und wurde an uns überwiesen.

Erwartungsgemäß war die Sensibilitätsprobe negativ, der Zahn reagierte auf Perkussion von okklusal sowie von lateral negativ, von vestibulär war eine leichte apikale Druckdolenz provozierbar. Die Wurzelspitzen schienen komplett im Mandibularkanal zu liegen.

Nach Leitungsanästhesie mit Septanest 1 : 100.000 (Septodont) und Isolierung unter Kofferdam (Hu-Friedy) wurde die Krone mit einer Hartmetallfräse trepaniert. Der intrakoronale Kompositaufbau wurde mit sogenannten Endo-Tracer H1SML-Langschaftrosenbohrern (Komet Dental) unter OPMI (Leica) vorsichtig zur Vermeidung einer interradikulären Perforation soweit reduziert, dass sich die Kanaleingänge darstellen ließen. Die aus Guttapercha bestehende alte Wurzelfüllung wurde mit Hedströmfeilen ISO 25 und ISO 30 entfernt. Im Anschluss erfolgte die Bestimmung der initialen Arbeitslänge mit K-Feilen und Hedströmfeilen ISO 10 mit dem Endometriemodul des VDW.GOLD-Endomotors (VDW). Die Arbeitslänge wurde mit einem Zahnfilmröntgenbild überprüft (Abb. 3). Nach Spülung mit

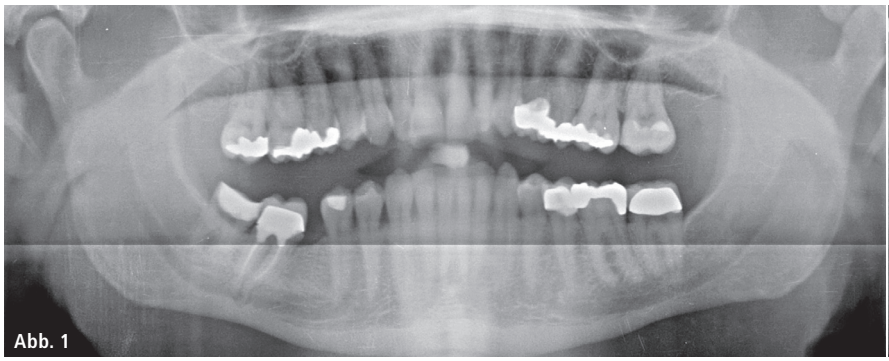
Abb. 1

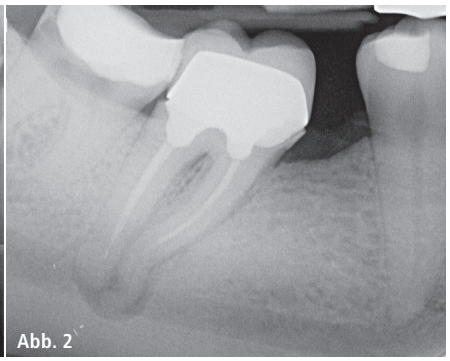
Abb. 2

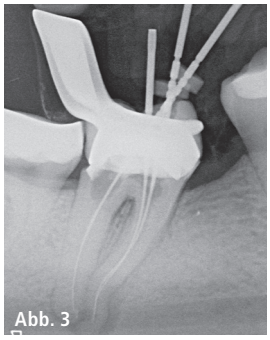
Abb. 3

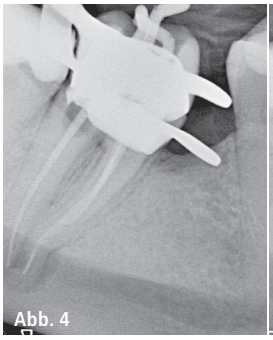
Abb. 4

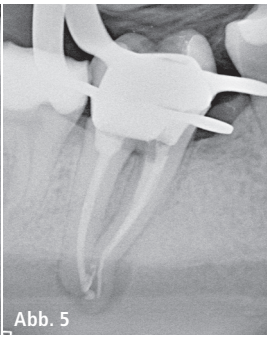
Abb. 5

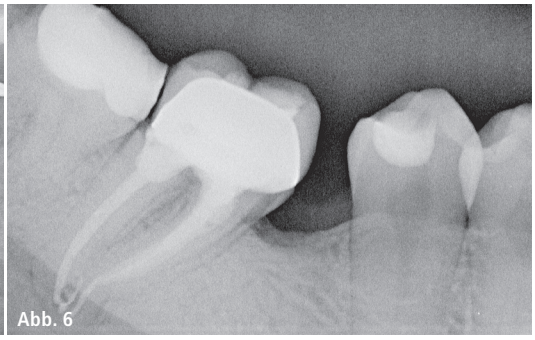
Abb. 6

NaOCl 3 % wurde der Gleitpfad manuell mit K-Feilen ISO 15 und maschinell mit ProGlider-Feilen (Dentsply Sirona) kathederisiert. Die maschinelle Aufbereitung wurde mit RECIPROC®-Feilen R25 (VDW) mesial und R40 distal vorgenommen. Im Anschluss erfolgte die passive ultraschallaktivierte Spülung mit dem Ultraschallgenerator VDW. ULTRA (VDW) mit Zitronensäure 18 % und NaOCl 3 % mit wenig Druck, um ein Überpressen des Spülmediums in den Mandibularkanal zu vermeiden. Als medikamentöse Einlage wurde die $Ca(OH)_2$-Paste AH Temp (Dentsply Sirona) verwendet und die Kavität mit DuoTEMP (COLTENE) und Venus Flow universal (Heraeus Kulzer) auf einem Wiederlager aus Teflonband verschlossen.

Der Patient stellte sich urlaubsbedingt erst nach sechs Wochen beschwerdefrei zur Wurzelfüllung vor. Nach Leitungsanästhesie mit Septanest 1 : 100.000 und Isolierung unter Kofferdam wurden der provisorische Verschluss entfernt und die Kanäle passiv ultraschallaktiviert mit NaOCl 3 % und Zitronensäure 18 % gespült. Nach erneuter endometrischer Kontrolle der Arbeitslänge wurden die Mastercones eingepasst und röntgenologisch kontrolliert (Abb. 4). Die apikale Läsion erscheint deutlich verkleinert. Die Wurzelfüllung erfolgte thermoplastisch in vertikaler Kompaktion mittels BeeFill® 2in1 (VDW) mit dem Sealer AH Plus (Dentsply Sirona). Die Röntgenkontrolle zeigt etwas überpressten Sealer im Bereich der distalen Wurzel (Abb. 5).

Auf der 3-Monats-Kontrollaufnahme (Abb. 6) ist ein gleichmäßig durchgehender Parodontalspalt zu sehen. Die apikale Parodontitis scheint komplett ausgeheilt, der überpresste Sealer teilweise resorbiert.

Fall 2

Bei der 46-jährigen weiblichen Patientin war eine prothetische Neuversorgung an Zahn 16 geplant. Das Zahnfilmröntgenbild (Abb. 7) zeigt an dem bereits wurzelbehandelten Zahn eine nicht mehr randdichte metallkeramische Krone auf einem in allen drei Wurzeln intrakanalär verankerten metallischen Aufbau. Die beiden bukkalen Wurzelfüllungen erscheinen zu kurz, die palatinale Wurzelfüllung wirkt inhomogen. Obwohl die apikalen Verhältnisse unauffällig wirkten, wurde vom überweisenden Kollegen eine Revision der Wurzelfüllung erwünscht. Nach Angaben der Patientin waren die Krone und der gegossene Aufbau mindestens 18 Jahre alt, die Wurzelfüllung vermutlich noch älter.

Zu Beginn der Revisionsbehandlung wurde der Zahn mit einer bukkalen

Abb. 7

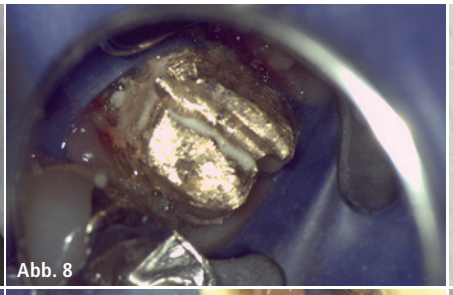
Abb. 8

Abb. 9

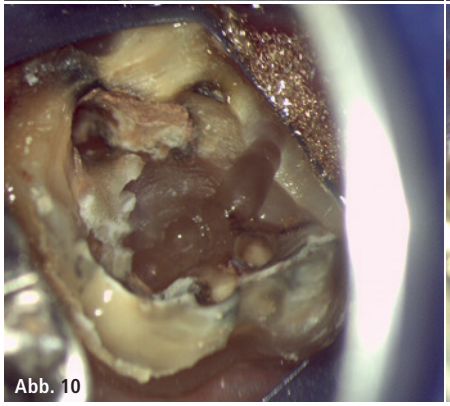
Abb. 10

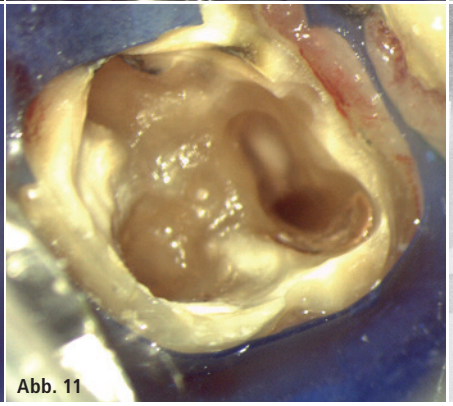
Abb. 11

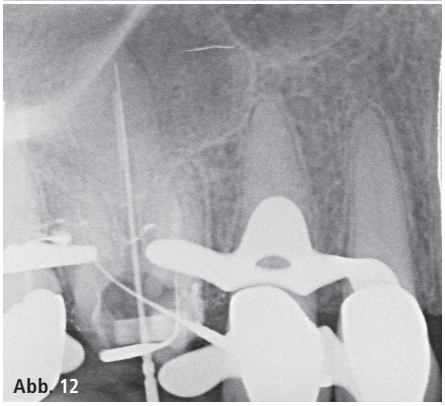
Abb. 12

Abb. 13

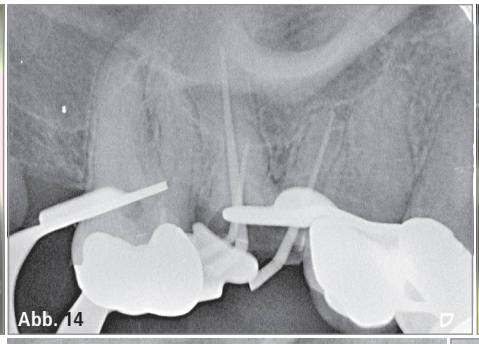
Abb. 14

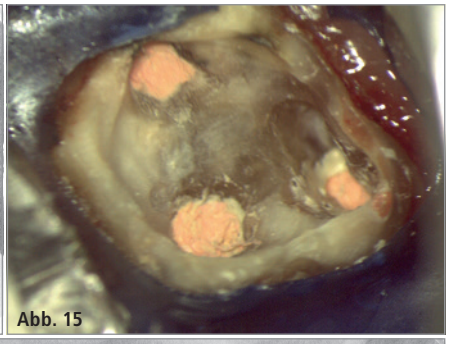
Abb. 15

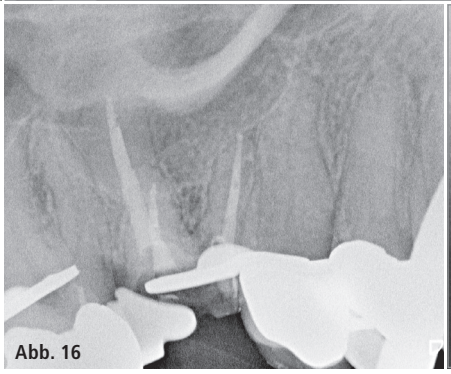
Abb. 16

Abb. 17

und palatinalen Infiltrationsanästhesie mit Septanest 1:100.000 anästhesiert und der Zahn unter Kofferdam unter Einbeziehung der benachbarten Zähne isoliert. Die Krone wurde unter Wasserkühlung mit Hartmetallfräse und Schnellläuferwinkelstück aufgetrennt und abgenommen. Es zeigte sich der gegossene Aufbau (Abb. 8), dieser wurde mit einer Hartmetallfräse analog der Wurzelanatomie in drei Teile separiert, welche dann vorsichtig mit einem Ultraschallansatz (ACTEON) gelockert und aus dem Zahn entfernt werden konnten (Abb. 9). Nach Entfernung des Aufbaus zeigte sich, dass sich die Retentionen des Aufbaus keineswegs in den Kanaleingängen befanden, sondern zusätzlich in das Dentin des Pulpakammerbodens gebohrt worden waren (Abb. 10). Alles erweichte kariöse Dentin wurde entfernt, um in der gesäuberten Kavität schließlich die Kanaleingänge darstellen zu können (Abb. 11). Die alten Guttapercha-Wurzelfüllungen wurden mit Hedströmfeilen ISO 15 und ISO 20 entfernt. Im Anschluss wurde die vorläufige Arbeitslänge endometrisch mit dem Endometriemodul des VDW.GOLD-Endomotors ermittelt und röntgenologisch überprüft (Abb. 12). Das Zahnfilmröntgenbild zeigt im palatinalen Kanal noch Guttaperchareste. Nach intensiver Spülung mit NaOCl 3 % wurde nach manueller Gleitpfaderstellung mit RECIPROC®-Feilen maschinell aufbereitet. Nach passiver ultraschallaktivierter Spülung mit NaOCl 3 % und Zitronensäure 18 % erfolgte die medikamentöse Einlage mit der $CA(OH)_2$-Paste AH Temp. Der provisorische Verschluss wurde mit DuoTEMP gelegt, darüber wurde eine provisorische Krone aus Luxatemp (DMG) mit TempBond (Kerr) eingesetzt.

Die Patientin stellte sich vier Wochen später beschwerdefrei zur Wurzelfüllung vor. Nach lokaler Infiltrationsanästhesie und Isolierung unter Kofferdam wurden die provisorische Krone und der provisorische Verschluss entfernt. Es erfolgte die Desinfektion des Kanalsystems nach bekanntem Spülprotokoll und die erneute endometrische Überprüfung der Arbeitslängen. Im Anschluss wurden die Mastercones eingepasst (Abb. 13) und deren Sitz röntgenologisch überprüft (Abb. 14). Die Wurzelfüllung wurde in vertikaler Kompaktion thermoplastisch mit dem BeeFill® 2in1 (VDW; Abb. 15) eingebracht und röntgenologisch überprüft (Abb. 16).
Drei Monate später wurde beim Hauptbehandler die prothetische Weiterversorgung vorgenommen. Er entschied sich für einen geschraubten Metallstift mit einer adhäsiven Kompositfüllung als präprothetischen Aufbau. Bei der Röntgenkontrolle des Stiftes zeigten sich apikal unauffällige Verhältnisse (Abb. 17).

Fazit

In der heutigen Zeit ist es möglich, bereits wurzelbehandelte Zähne, bei denen die Primärbehandlung aus den verschiedensten Gründen fehlgeschlagen ist, durch eine Revisionsbehandlung auf konservativem, nichtchirurgischem Weg dauerhaft zu erhalten. Essenziell ist hierfür die Visualisierung der intrakoronalen Strukturen durch entsprechende optische Vergrößerungsmittel. Hier ist vor allem das Dentalmikroskop zu nennen. Zudem wurden in der jüngeren Vergangenheit spezielle Ultraschallansätze sowie rotierende Instrumente entwickelt, wie z. B. die EndoTracer von Komet – Rosenbohrer mit einem sehr langen und dünnen Schaft und sehr kleinen Köpfen bis 04, die eine Präparation unter Sicht durch das Dentalmikroskop ermöglichen.

Kontakt
Karsten Troldner
Tätigkeitsschwerpunkt Endodontologie
ZAHNÄRZTEMG
Tel.: 02166 58888
troldner@zahnaerztemg.de
www.zahnaerztemg.de

Jahrbuch Endodontie 2018

Mit der bereits 5. Auflage des Jahrbuchs Endodontie legt die OEMUS MEDIA AG ein umfassend aktualisiertes Kompendium zum Thema Endodontie vor und wird damit der wachsenden Bedeutung des Themas für die tägliche Praxis gerecht.

Renommierte Autoren aus Wissenschaft, Praxis und Industrie widmen sich im Jahrbuch Endodontie den Grundlagen und weiterführenden Aspekten dieses Fachgebietes und geben Tipps für den Praxisalltag. Zahlreiche wissenschaftliche Beiträge, Anwenderberichte und Fallbeispiele dokumentieren das breite Anwendungsspektrum. Relevante Anbieter stellen ihre Produkte und Servicekonzepte vor. Thematische Marktübersichten ermöglichen einen schnellen und aktuellen Überblick über Geräte, Materialien, Instrumente und Technologien. Präsentiert werden in diesem Zusammenhang bereits eingeführte Produkte sowie Neuentwicklungen. Zusätzlich vermittelt das Jahrbuch Endodontie Aktuelles und Wissenswertes zu Abrechnungs- und Rechtsfragen sowie zu Fortbildungsangeboten, Fachgesellschaften und Berufspolitik.

Das Kompendium wendet sich sowohl an Einsteiger und erfahrene Anwender als auch an alle, die in der Endodontie eine vielversprechende Chance sehen, das eigene Leistungsspektrum zu erweitern.

Preis zzgl. MwSt.: 49,– €