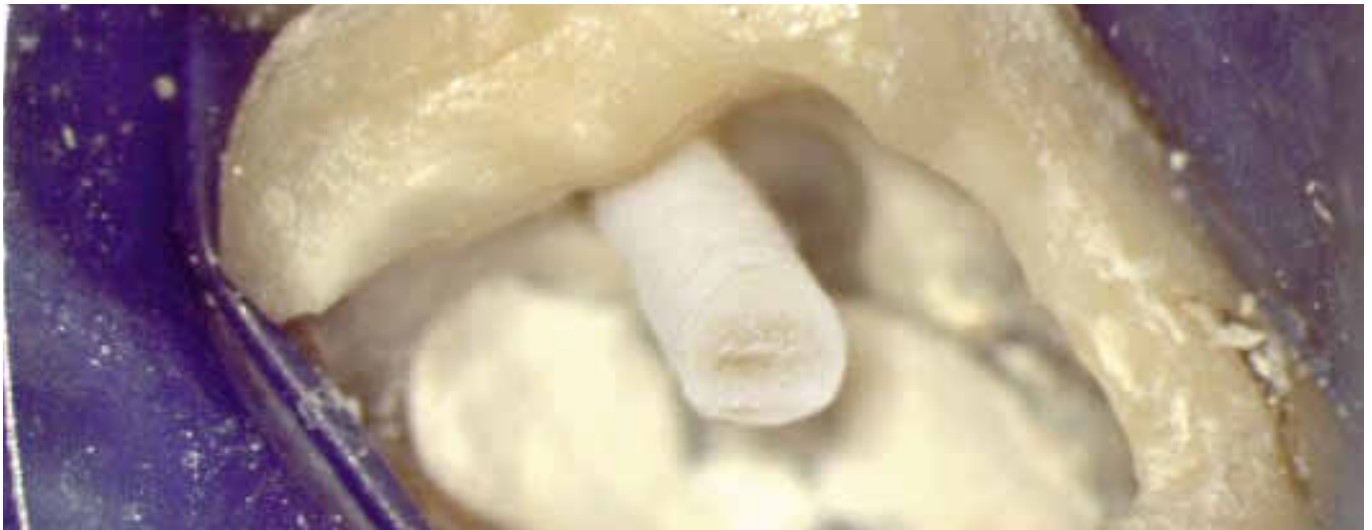

STABIL MIT GLASFASERSTIFT



Bei stark zerstörten endodontisch behandelten Zähnen empfiehlt die DGZMK den Aufbau mit Stift. Doch welches System soll es sein? Worauf es bei der Auswahl ankommt, zeigt das Fallbeispiel. | ZA KARSTEN TROLDNER

Der 52 Jahre alte männliche Patient stellte sich in unserer Praxis nach Entfernung der VMK-Krone an Zahn 16 und begonnener Wurzelbehandlung alio loco vor. Die Allgemeinanamnese war unauffällig, der intraorale Befund zeigte ein konservierend und prothetisch vollständig versorgtes Gebiss. Zum Zeitpunkt der Erstvorstellung war der Zahn 16 beschwerdefrei. Die vom Vorbehandler nur provisorisch eingesetzte Krone wurde nach bukkaler und palatinaler Infiltrationsanästhesie mit Septanest 1:100.000 (Septodont) abgenommen und der Zahn mit Kofferdam (Hu-Friedy) isoliert. Die Trepanationsöffnung war mit einem provisorischen Zement verschlossen und wurde unter Sichtkontrolle durch OPMi Leica M 320 vorsichtig mit dem Hartmetallrosenbohrer H1SE (Komet) unter Wasserkühlung entfernt. Nach Beseitigung des darunter befindlichen Wattepellets zeigte sich bei der visuellen Inspektion via OPMi eine zirka 1,5 × 2 mm große Perforation interradiikulär zwischen den dargestellten mesiobukkalen und palatinalen Kanaleingängen. Zusätzlich war eine laterale Perforation im Bereich der distalen Randleiste zu erkennen (Abb. 1). Aufgrund des hohen Substanzverlusts durch die Primärversorgung des Vorbehandlers und der daraus

resultierenden starken Schwächung der Zahnschubstanz wurde nach gründlicher visueller Inspektion auf einen weiteren Substanzverlust bedingende Suche nach dem Kanal mb2 verzichtet. Die Arbeitslängen wurden durch elektrische Längenmessung mit dem Endometrie-Modul des Endomotors bestimmt und röntgenologisch überprüft. Im Anschluss erfolgte eine passive, mit Ultraschallspitzen (Acteon) aktivierte Spülung mit NaOCl 3 %. Die weitere Kanalaufbereitung erfolgte maschinell unter ständiger endometrischer Kontrolle und intensiver Spülung mit NaOCl 3 %. Die abschließende Spülung bestand aus ultraschallaktivierter Zitronensäure 18 % und NaOCl 3 %. Da der Zahn beschwerdefrei war, wurde die Wurzelfüllung in der gleichen Sitzung durchgeführt. Nach Einpassung der Mastercones und röntgenologischer Überprüfung (Abb. 2) erfolgte die Obturation in Continuous-Wave-Technik mittels Beefill 2 in 1 (VDW). Nach erneuter Röntgenkontrolle (Abb. 3) wurde die Kavität mit Teflonband und Cavit (3M ESPE) verschlossen und die Krone provisorisch mit TempBond (Kerr) eingesetzt.

Aufgrund einer krankheitsbedingten Terminverschiebung seitens des Patienten wurde die Perforationsdeckung erst vier Wochen



ZA KARSTEN TROLDNER

hat sich auf den Tätigkeitsschwerpunkt Endodontologie spezialisiert und ist seit 2012 Partner bei ZahnaerzteMG in Mönchengladbach.

Kontakt: info@zahnaerzteMG.de

später vorgenommen. Der Zahn war weiterhin beschwerdefrei. Nach bukkaler und palatinaler Infiltrationsanästhesie wurde die provisorisch eingesetzte Krone abgenommen und der Zahn unter Kofferdam isoliert. Die beiden Perforationsstellen wurden intensiv durch passive ultraschallaktivierte Spülungen mit NaOCl gereinigt und mit medizinischem Portlandzement (MedCem, Schweiz) gedeckt und (Abb. 4) röntgenologisch kontrolliert (Abb. 5). Da der Portlandzement eine mehrstündige Aushärtungszeit unter feuchten Bedingungen benötigt, wurde der Kavitätenboden mit einem mit steriler Kochsalzlösung befeuchteten Wattepellet und Cavit verschlossen und die Krone erneut mit TempBond provisorisch eingesetzt.

AUFBAU MIT STIFT

Bei einem dritten Behandlungstermin, der 14 Tage später stattfand, sollte der tief zerstörte Zahn endgültig wieder aufge-

baut werden. Der Patient stellte sich beschwerdefrei vor. Nach Infiltrationsanästhesie und Abnahme der provisorisch zementierten Krone erfolgte die Isolierung des Zahns unter Kofferdam. Nach Entfer-

LITERATURLISTE

dentalmagazin.de
Rubrik PraxisZahnmedizin

nung des Kavitätenverschlusses mittels des langsam laufenden rotierenden Hartmetallrosenbohrers H1SE (Komet) und des Wattepellets zeigten sich bei der visuellen Inspektion via OPMi die beiden Perforationsverschlüsse ausgehärtet. Eine Kontrolle mit einer spitzen zahnärztlichen Sonde bestätigte den visuellen Eindruck. Als stabilisierenden Stift für den adhäsiven Aufbau fiel die Wahl auf den Glasfaserstift DentinPost Coated (DPC) (Komet). Dieses Stiftsystem überzeugt durch seinen

großen Anwendungsbereich bei einer unkomplizierten Insertionstechnik. Das Stiftsystem gibt es in vier verschiedenen Durchmessern, was nicht nur den Aufbau graziler Zähne (wie der unteren Inzisivi) ohne Substanzschwächung ermöglicht, sondern auch ausreichende Retention für Zähne mit großem Kanallumen bietet (wie die palatinale Wurzel der oberen ersten Molaren). Wir entschieden uns in diesem Fall für den DPC1L12 in Größe 090 (Komet). Die Stiftbettpräparation erfolgte mit dem Instrumentarium des ER-Systems von Komet. Die Wurzelfüllung in der palatinalen Wurzel wurde bis ca. 5 mm vor dem Apex mit dem Pilotbohrer 183LB entfernt. Die Erweiterung erfolgte mit dem zum Stift formkongruenten Erweiterer 196, der über Tiefenmarkierungen verfügt und damit eine Orientierungshilfe zur Aufbereitung bis zur entsprechenden Präparationstiefe bietet. Im Anschluss erfolgte die mechanische Konditionierung der Kanalwand mit dem Aufrauinstrument

29.09. Ende Frühbucher-Rabatt – Schnell anmelden!



28. Kongress der DGI

27.11. – 29.11.2014 | Düsseldorf

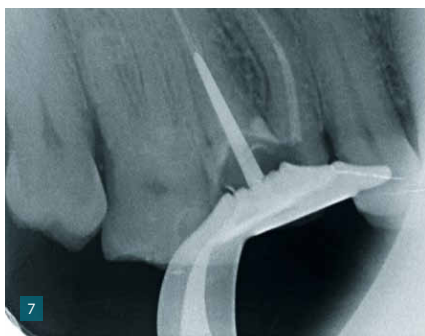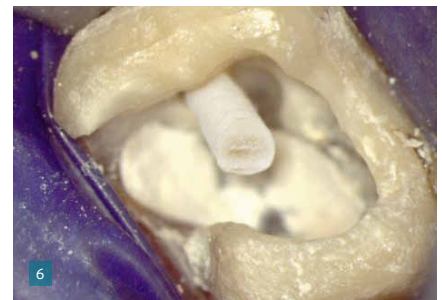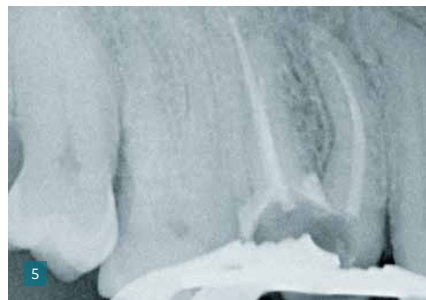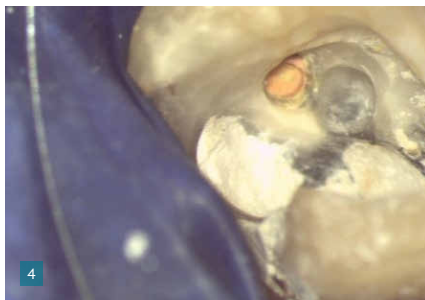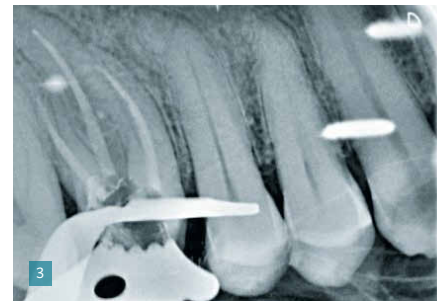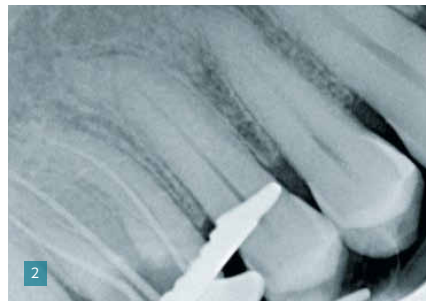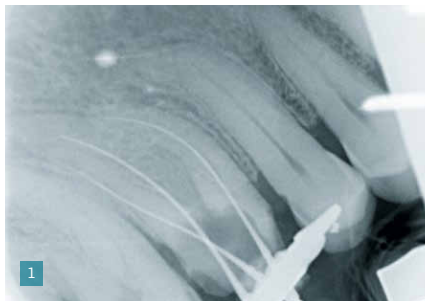was kommt | was bleibt

Implantologie –
neu gedacht

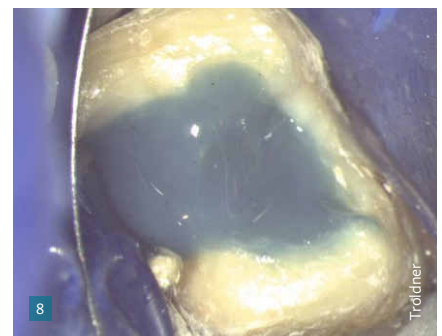


Informationen
→ www.dgi-kongress.de

DGI
Deutsche Gesellschaft
für Implantologie



- 1: Messaufnahme; deutlich sichtbar die Perforationen interradikulär und distal
- 2: Mastercone-Kontrolle
- 3: Röntgenkontrolle 4 WF-Kontrolle
- 4: Perforationsdeckung
- 5: Perforationsdeckung (Röntgenkontrolle)
- 6: Lichthärtung der koronalen Anteile
- 7: Röntgenkontrollaufnahme des Stifts
- 8: Fertiger, adhäsiver Aufbau



196D. Nach Spülung des Kanals mit Fokal Dry (lege artis) und Trocknung, wurde die Passprobe des Stiftes durchgeführt und die Friktion überprüft. Dann wurde der Stift mittels des rotierenden Präparationsdiamanten 8830 (Komet) entsprechend gekürzt und nach Desinfektion mit Fokal Dry mit dem dualhärtenden, selbststärkenden und selbst konditionierenden Befestigungskomposit MaxCem Elite (Kerr) beschickt. Der Stift wurde nun unter leicht drehender Bewegung in den Kanal eingebracht und die Überschüsse des Komposits wurden mit einem Schaumstoffpellet entfernt. Danach erfolgte die Lichthärtung der koronalen Anteile (Abb. 6).

Der Sitz des Stifts wurde nun röntgenologisch überprüft (Abb. 7). Dabei zeigte sich deutlich die gute Röntgensichtbarkeit des DPC. Der adhäsive Aufbau wurde nach

Total-Etch- und Total-Bond-Technik mit dem dualhärtenden Stupaufbaumaterial Mirafit Core blue (Hager & Werken) erstellt (Abb. 8). Nach vorsichtigem Einkürzen des Aufbaus mit dem rotierenden Diamantinstrument 882 (Komet) unter Wasserkühlung und Kontrolle des Sitzes der Krone wurde diese im Sinne einer langzeitprovisorischen Versorgung bis zur definitiven prothetischen Neuversorgung des Zahns mit MaxCem Elite wiederbefestigt.

FAZIT

Aufgrund der stark prothetischen Ausrichtung unserer Praxis ist der DPC-Stift aus unserem Behandlungskonzept nicht mehr wegzudenken. Das Material hat uns überzeugt:

Der Glasfaserstift DentinPost Coated ist durchgängig silikatisiert, silanisiert und

mit einer Polymerschicht versehen. Das schafft von apikal bis koronal durchgehend eine identische Grenzfläche zwischen Stift und Komposit. Die Matrix besteht aus 60 Prozent Glasfasern. Der Elastizitätsmodul von 30 GPa entspricht dem von Dentin [Vigluè G. et al.], so dass die Gefahr von Wurzelfrakturen im Vergleich zu Metallstiften – sowohl gegossen als auch geschraubten – deutlich reduziert ist, .

Der Steigungswinkel beträgt 2,1 Grad, so dass die Retention aufgrund der Friktion fast paralleler Flächen gewährleistet ist. Die Applikation erfolgt stets mit dem bewährten Instrumentarium des ER-Wurzelstiftsystems.

Für den seltenen Fall einer Stiftfraktur ist es für den geübten Behandler vergleichsweise einfach den Stift zu entfernen. DVM